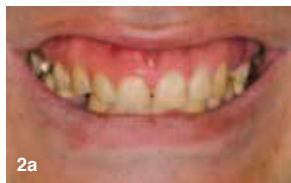

Es stellt sich vor:

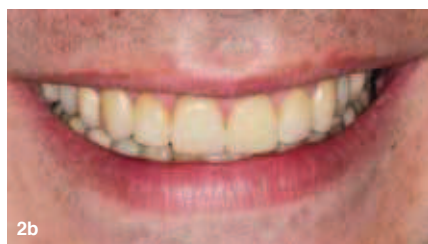# Die Praxis für Zahnerhalt und orale Chirurgie.

Mit einem synoptischen Behandlungskonzept zu vorhersagbaren ästhetischen, funktionellen und dauerhaften Behandlungserfolgen.

Die moderne Zahnmedizin bietet viele Möglichkeiten und Wege erkrankte Zähne zu erhalten, Form- und Farbkorrekturen an unästhetischen Zähnen durchzuführen oder fehlende Zähne durch Zahnersatz zu ersetzen. Wir, die Zahnarztpraxis Dr. Emmerich<sup>2</sup> und Kollegen, wollen Ihnen anhand ausgewählter Behandlungsfälle zeigen, dass man **auch in schwierigen Situationen zu sehr schönen und dauerhaften Behandlungsergebnissen** kommen kann. Unsere hochwertigen Behandlungsergebnisse erreichen wir dadurch, dass wir unsere Patienten nach einem klar strukturierten, synoptischen Behandlungskonzept behandeln. Synoptisch ist vom altgriechischen Wort *synopsis* (syn- „zusammen“, opsis „das Sehen“) „Überblick“, „Gesamtschau“, „Zusammenschau“ hergeleitet. Für bestmögliche Behandlungsergebnisse müssen anatomische, pathologische, funktionelle und ästhetische Gegebenheiten sowohl in der Mundhöhle als auch des Gesichts berücksichtigt werden. Ein konzeptionell aufeinander abgestimmter Behandlungsablauf sollte nach Analyse aller Befunde entwickelt und während der Behandlung immer wieder überprüft werden.



**Abb 2a:** Unästhetischer Befund mit Karies und „Gummy“-Smile.



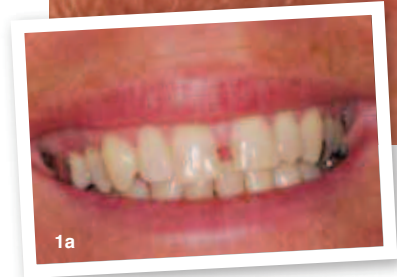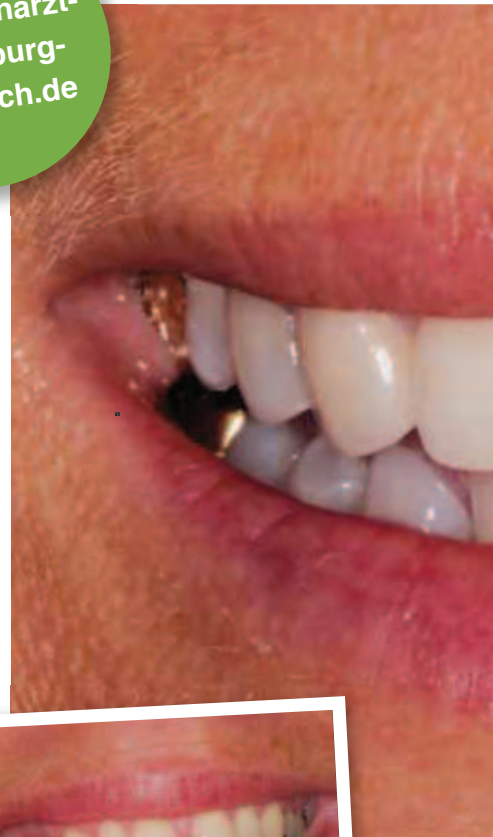**Abb 2b:** Zustand nach mikro-chirurgischer Parodontalchirurgie und Versorgung mit vollkeramischem Zahnersatz.

Grundlage jeder hochwertigen Zahnmedizin sind eine gewissenhafte Vorbehandlung und eine individuelle Nachsorge. Bei restaurativen und prothetischen Behandlungen umfasst unser synoptisches Behandlungskonzept eine Berücksichtigung aller Teildisziplinen der Zahnmedizin: Prophylaxe und Parodontologie, Zahnerhaltung durch konservierende und – wenn notwendig – chirurgische Maßnahmen, Funktionstherapie mittels Schienenbehandlung oder Langzeitprovisorien, Kieferorthopädie, Implantologie und hochwertige Prothetik. Daher haben alle Zahnärzte unserer Praxis ihre **Behandlungsschwerpunkte, denn nur was man häufig tut, tut man wirklich gut.** Neben den rein fachlichen Erfordernissen stehen bei uns Sie, nicht nur als mündiger Patient sondern vor allem als Mensch, im Mittelpunkt.

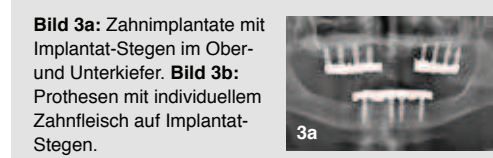
### Ein ästhetisch und funktionell optimiertes Behandlungsergebnis mit hoher Langzeithaltbarkeit hängt ab von:

- der Behandlungssituation und Fortschritt der Erkrankung,
- dem theoretischen Wissen, praktischen Können und der Gewissenhaftigkeit von Zahnarzt und Zahntechniker,
- den verwendeten Materialien und der individuellen Materialverträglichkeit,
- der Mithilfe des Patienten (Hippocrates: „Du bist verantwortlich, Du musst mittun.“)
- und der zur Verfügung stehenden Zeit.

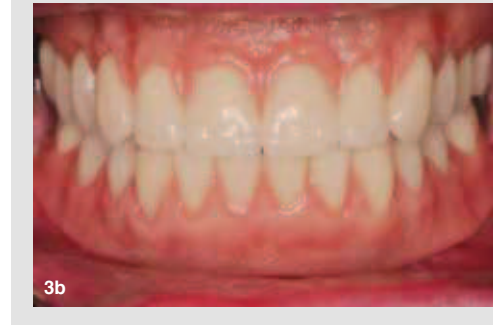**Weitere Informationen** zu unserer Praxis, unseren Zahnärzten und zahnmedizinischen Fachangestellten sowie **weitere Behandlungsfälle** finden Sie auf unserer Homepage: [www.zahnarzt-ravensburg-emmerich.de](http://www.zahnarzt-ravensburg-emmerich.de) Wir würden uns sehr freuen, Sie bald in unserer Praxis begrüßen zu dürfen.



**Abb 1a:** Mit  
**Abb 1b:** Lücken

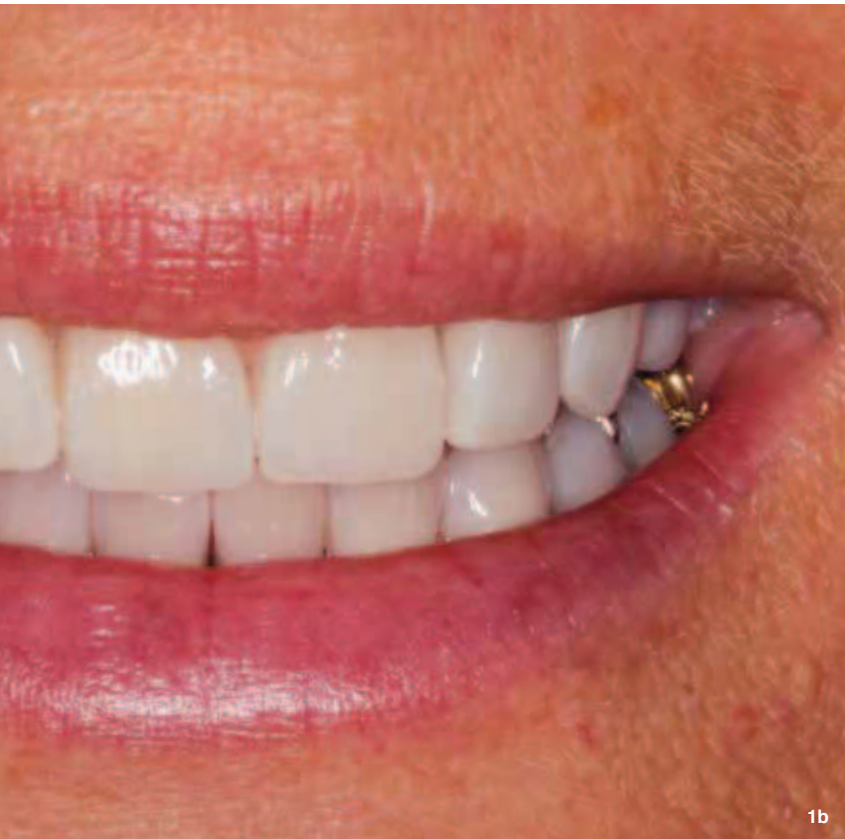

**Bild 3a:** Zahnimplantate mit Implantat-Stegen im Ober- und Unterkiefer. **Bild 3b:** Prothesen mit individuellem Zahnfleisch auf Implantat-Stegen.



**Abb4a:** Komplexer 3D-Knochenaufbau im Unterkiefer (Zahnmodelle vorher und nachher).





1b

Lückensituation unzufriedene Patientin.  
Lückenschluss mit Vollkeramik-Verblendschalen (Veneers).

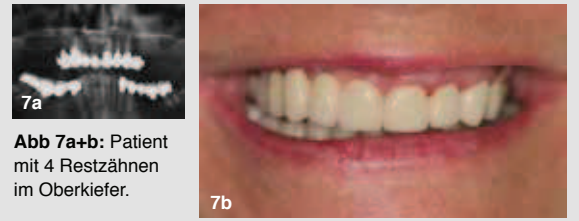

Abb 7a+b: Patient mit 4 Restzähnen im Oberkiefer.




Abb 7c: Knochenaufbau; links: minimaler Restknochen von 1 mm Höhe; Mitte: 3D-Knochenaufbau in der Kieferhöhle (Sinuslift) und seitlich am Kiefer mit Titan-Membran; rechts: nach Einsetzen der Implantate.

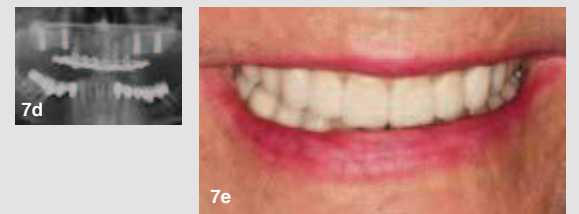

Abb 7d: Knochenaufbau, eingesetzte Implantate und fest eingesetztes Provisorium auf den 4 Restzähnen. Abb 7e: Metall-Keramik-Kronen auf den 4 Restzähnen und den Implantaten.

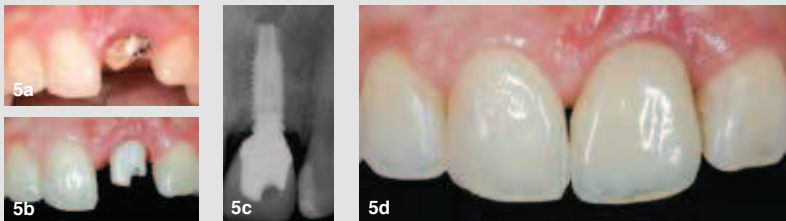


Bild 5a: Zustand nach Zahnunfall. Bild 5b: Vollkeramik-Pfosten auf Zahnimplantat. Bild 5c: Röntgenbild mit Implantat, Vollkeramik-Pfosten und Vollkeramik-Krone. Bild 5d: Vollkeramik-Krone.

Abb 6a: Karies und Ersatz der kleinen Schneidezähne mit einem Provisorium. Abb 6b: Definitive Vollkeramik-Brücke.

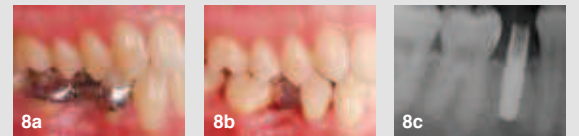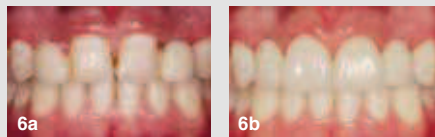


Bild 8a: Lückenhalter wegen Nicht-Anlage des Zahnes. Bild 8b: Lückenhalter entfernt. Bild 8c: Röntgenbild mit Implantat. Bild 8d: Implantat-Krone auf dem Implantat.

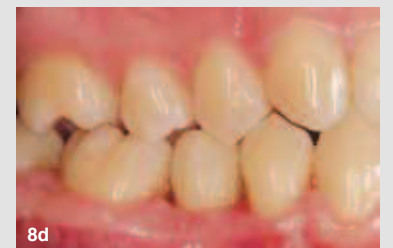
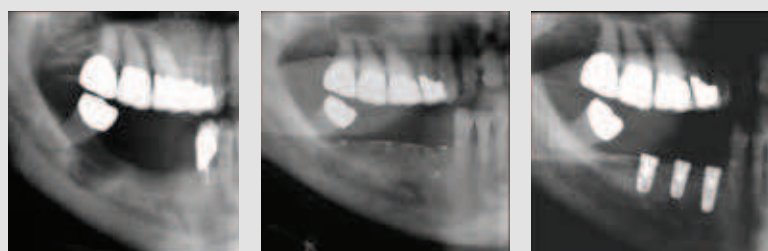
Abb 4b: Komplexer 3D-Knochenaufbau im Unterkiefer mit Titan-Membran (links: vorher; Mitte: mit Knochenaufbau, rechts: mit Implantaten).



4b

ALLE FOTOS: DRES. EMMERICH

DR. MED. DENT.  
**EMMERICH**  
**EMMERICH**  
UND KOLLEGEN  
ZAHNÄRZTE

Dr. Emmerich<sup>2</sup> und Kollegen  
Praxis für Zahnerhalt und orale Chirurgie  
Dr. Dominik und Dr. Julia Emmerich  
Gartenstraße 47, 88212 Ravensburg  
Telefon: 0751 33119  
[www.zahnarzt-ravensburg-emmerich.de](http://www.zahnarzt-ravensburg-emmerich.de)